FACULTE DE MEDECINE DE PARIS

Année 1929 — N° ____

THESE

POUR LE

DOCTORAT EN MÉDECINE

DIPLOME D'ETAT

par

Jean FERRIÈRE

Né le 8 Décembre 1904, à Lachapelle-Laurent (Cantal)

TRANSPLANTATION DU MOYEN FESSIER dans le traitement de la coxa vara grave Son indication dans quelques autres affections de la hanche

Président : M. OMBREDANNE, Professeur

LIBRAIRIE MÉDICALE ET SCIENTIFIQUE
MARCEL VIGNÉ
13, Rue de l'Ecole-de-Médecine, 13
PARIS

1929

FACULTE DE MEDECINE DE PARIS

Année 1929 — N° ____

THESE

POUR LE

DOCTORAT EN MÉDECINE

DIPLOME D'ETAT

par

Jean FERRIÈRE

Né le 8 Décembre 1904, à Lachapelle-Laurent (Cantal)

TRANSPLANTATION DU MOYEN FESSIER dans le traitement de la coxa vara grave Son indication dans quelques autres affections de la hanche

Président : M. OMBREDANNE, Professeur

LIBRAIRIE MÉDICALE ET SCIENTIFIQUE
MARCEL VIGNÉ
13, Rue de l'Ecole-de-Médecine, 13
PARIS

1929

LE DOYEN..... M. ROGER

I. — PROFESSEURS

	MM.
Hydrologie, thérapeutique et climatologie.....	M. VILLARET.
Anatomie	ROUVIÈRE
Anatomie médico-chirurgicale	CUNÉO
Physiologie	ROGER
Physique médicale	STROHL
Chimie organique et chimie générale	DESGREZ
Bactériologie	LEMIERRE.
Parasitologie et histoire naturelle médicale	BRUMPT
Pathologie et thérapeutique générales	Marcel LABBÉ
Pathologie médicale	N.....
Pathologie chirurgicale	LECÈNE
Anatomie pathologique	ROUSSY
Histologie	CHAMPY.
Pharmacologie et matière médicale	TIFFENEAU.
Thérapeutique	LOEPER.
Hygiène	TANON
Médecine légale	BALTHAZARD
Histoire de la médecine et de la chirurgie	MÉNÉTRIER
Pathologie expérimentale et comparée	RATHERY.
Clinique médicale	CARNOT. BEZANÇON ACHARD N...
Hygiène et clinique de la première enfance	LEREBOULLET
Clinique des maladies des enfants	NOBÉCOURT
Clinique des maladies mentales et des maladies de l'encéphale	H. CLAUDE
Clinique des maladies cutanées et syphilitiques ...	GOUGEROT
Clinique des maladies du système nerveux	GUILLAIN
Clinique des maladies infectieuses	TEISSIER
Clinique chirurgicale	DELBET HARTMANN LEJARS GOSSET
Clinique ophtalmologique	TERRIEN
Clinique urologique	LEGUEU
Clinique d'accouchements	COUVELAIRE BRINDEAU JEANNIN
Clinique gynécologique	J.-L. FAURE
Clinique chirurgicale infantile et orthopédie	OMBRÉDANNE
Clinique thérapeutique médicale	VAQUEZ
Clinique oto-rhino-laryngologique	SEBILEAU
Clinique thérapeutique chirurgicale	DUVAL
Clinique propédeutique	SERGENT
Professeur sans chaire	BRANCA.
Clinique de la tuberculose	L. BERNARD.

II. — AGRÉGÉS EN EXERCICE

ABRAMI	Pathologie médicale.
ALAJOUANINE	Neurologie et psychiâtrie.
AUBERTIN	Pathologie médicale.
BASSET	Pathologie chirurgicale.
BAUDOUIN	Pathologie médicale.
BIZET	Physiologie.
BLANCHETIÈRE	Chimie biologique.
BROCQ	Pathologie chirurgicale.
BRULÉ	Pathologie médicale.
CADENAT	Pathologie chirurgicale.
CHABROL	Pathologie médicale.
CHIRAY	Pathologie médicale.
CLERC	Pathologie médicale.
DEBRÉ	Hygiène.
DOGNON	Physique.
DONZELOT	Pathologie médicale.
DUVOIR	Médecine légale.
ÉCALLE	Obstétrique.
FIESSINGER	Pathologie médicale.
GARNIER	Pathologie expérimentale.
GATELLIER	Pathologie chirurgicale.
HARVIER	Pathologie médicale.
LEROUX	Anatomie pathologique.
HEITZ-BOYER	Urologie.
HOVELACQUE	Anatomie.
HUTINEL	Pathologie médicale.
JOYEUX	Parasitologie.
LABBÉ (Henri)	Chimie biologique.
LARDENNOIS	Pathologie chirurgicale.
LEMAITRE	Oto-rhino-laryngologie.
LÉVY-SOLAL	Obstétrique.
LHERMITTE	Pathologie mentale.
LIAN	Pathologie médicale.
MATHIEU	Pathologie chirurgicale.
METZGER	Obstétrique.
MONDOR	Pathologie chirurgicale.
MOURE	Pathologie chirurgicale.
MULON	Histologie.
OLIVIER	Anatomie.
PHILIBERT	Bactériologie.
QUENU	Pathologie chirurgicale.
RICHET Fils	Physiologie.
VALLERY-RADOT (Pasteur)	Pathologie médicale.
VAUDESCAL	Obstétrique.
VELTER	Ophtalmologie.
VERNE	Histologie.

III. — AGRÉGÉS RAPPELÉS A L'EXERCICE

pour le service des examens

MM.	
BUSQUET	Pharmacologie.
GOUGEROT	Pathologie médicale.
GUÉNIOT	Obstétrique.
LEQUEUX	Obstétrique.
NEVEU-LEMAIRE	Parasitologie.
RETTERER	Histologie.
ZIMMERN	Physique.

IV. — AGRÉGÉS CHARGÉS DE COURS DE CLINIQUE

à titre permanent

MM.	
ALGLAVE	Clinique chirurgicale.
AUVRAY	Clinique chirugicale.
CHEVASSU	Clinique chirurgicale.
LAIGNEL-LAVASTINE	Clinique médicale.
LE LORIER	Clinique obstétricale.
LÉRY	Clinique médicale.
MOCQUOT	Clinique médicale.
PROUST	Clinique chirurgicale.
SCHWARTZ	Clinique chirurgicale.

V. — CHARGÉS DE COURS

MM.	
MAUCLAIRE, agrégé	Chargé du cours de chirurgie orthopédique chez l'adulte pour les accidentés du travail, les mutilés de guerre et les infirmes adultes.
FREY	Stomatologie.
CHAILLEY-BERT	Education physique.
LEDOUX-LEBARD	Radiologie clinique.
WEILL-HALLE	Puériculture

Par délibération en date du 9 décembre 1798, l'Ecole a arrêté que les opinions émises dans les dissertations qui lui seront présentées doivent être considérées comme propres à leur auteurs et qu'elle n'entend leur donner aucune approbation ni improbation.

A MES PARENTS

A MES FRERES ET SŒUR

A MES AMIS

A MON PRESIDENT DE THESE

MONSIEUR LE PROFESSEUR OMBREDANNE

Professeur de Clinique Chirurgicale Infantile
à l'Hôpital des Enfants-Malades

A MONSIEUR LE DOCTEUR LOUIS LAMY
chargé du service d'orthopédie
à l'hospice des Enfants-Assistés
Chevalier de la Légion d'honneur

En témoignage de ma reconnaissance.

A MES MAITRES DANS LES HOPITAUX

Années d'externat

VICTOR VEAU

PAUL LECHELLE

CHARLES RICHET

FUNCK-BRENTANO

Travail effectué aux Enfants Assistés

Chirurgien : V. VEAU

Service d'orthopédie : L. LAMY

DE LA TRANSPLANTATION DU MOYEN FESSIER DANS LA COXA VARA GRAVE

La coxa vara est une affection de la hanche reconnue plus fréquente aujourd'hui, par l'examen radiographique systématique du bassin, pour des troubles même légers de la marche, douleur et fatigue en particulier.

Rappel de la classification des coxa vara

Le rappel de la classification des coxa vara peut être une longue énumération des causes reconnues possibles suivant :

l'âge du sujet,

l'anatomie pathologique,

la coexistence d'autres manifestations mieux étiquetées.

On peut ainsi définir :

1° Une coxa vara congénitale, aspect le plus léger d'une absence congénitale de fémur, reconnue si elle se manifeste tardivement, par les anomalies et l'aplasie du cotyle et de la tête fémorale ;

2° La coxa vara du jeune enfant rachitique qui

laisse plier ses cols fémoraux comme il incurve ses tibias ou son dos. Notons que cette forme avant quatre ans, nécessite rarement une intervention chirurgicale. Elle a tendance à la guérison spontanée, du fait de la croissance, n'est pas douloureuse ;

3° La coxa vara de l'adolescence, plus discutée dans ses origines, diversement rapportées, à:

une ostéomalacie localisée,

à un rachitisme tardif,

plus sûrement par M. le professeur Ombredanne :

à une dyschondroplasie.

La douleur qui existe fréquemment marque ou bien un traumatisme local au cours de la marche, ou un processus inflammatoire subaigu.

Notons la présence fréquente, de troubles endocriniens, d'un syndrome adiposo-génital. Est-ce là une origine spéciale de certaines coxa vara et faut-il attendre dans ces cas l'évolution bienfaisante de la puberté avant d'intervenir? La question n'est point encore résolue, et il s'agit plus vraisemblablement d'une coexistence, ce syndrome relevant avec la coxa vara d'un même processus pathologique. Ainsi les deux coxa vara présentées à la Société de Pédiatrie en février 1929, par Mouchet et Rœderer. Le traitement opothérapique, orchitique, de thyroïde, de surrénale, d'hypophyse ne donna pas grands résultats, mais l'instauration de la puberté provoquait la régression du syndrome adiposo-génital, coexistant, en même temps que la tête se recalcifiait ;

4° Enfin à tout âge, la coxa vara traumatique.

Ces classifications peuvent présenter un intérêt tant que la coxa vara demeure « médicale » et s'accommode pour son traitement d'une immobilisation en abduction, plus ou moins prolongée,

de l'aide de R. u. v. ou de soleil pour retenir et fixer le calcium,

de l'opothérapie.

Mais dans les formes graves, nécessitant par l'intensité des symptômes et des déformations une manœuvre orthopédique ou une intervention chirurgicale, il vaut mieux, à notre avis, considérer seulement deux formes anatomiques de coxa vara : la forme juxta-capitale et la forme trochantérienne.

1° *Coxa vara juxta-capitale*

Traitement par réinfraction

La coxa vara juxta-capitale est une forme bien particulière de la coxa vara des adolescents :

Elle ne paraît pas accompagnée de symptômes de rachitisme ancien ou de troubles endocriniens. On ne peut la rattacher à aucun traumatisme; elle est unilatérale. Son diagnostic s'impose par la répétition dans tous les cas d'une image radiographique identique (figure n° 1).

L'histoire d'une coxa vara juxta-capitale, type, peut être la suivante :

Un adolescent de quatorze à seize ans vient consulter parce qu'il souffre d'une hanche ou « ne peut plus marcher ».

Le début a été rapide, parfois même brusque; au moment de reprendre la marche, le sujet constatant une impotence presque absolue. En tous cas, si l'évolution fut progressive, elle ne remonte guère à plus de deux mois.

Il n'y a pas d'antécédents traumatiques. Rien de

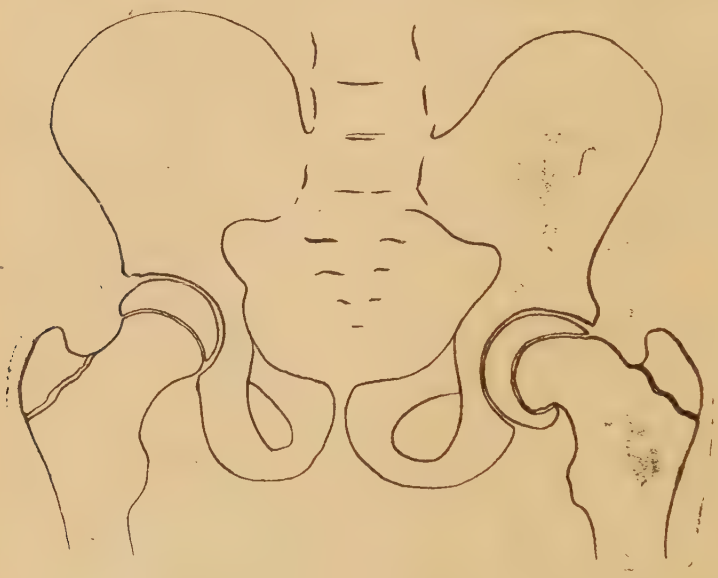

Fig. n° 1. — *Coxa vara juxta capitale.*

spécial dans l'hérédité, rien dans l'histoire du malade ne paraît pouvoir être rapporté à l'affection actuelle.

L'enfant souffre de plus en plus. La douleur détermine une boiterie nette. Elle se manifeste dès que le repos est cessé... avant même une fatigue appréciable.

Il y a unilatéralité des lésions.

A l'examen :

Adduction de la cuisse ; possibilité d'attitude en rotation externe, mais plus souvent simple limitation de l'abduction et de la rotation interne.

Le raccourcissement, mesuré comparativement de l'épine iliaque antérieure et supérieure, à la malléole externe, est peu accusé. Un à deux centimètres maximum.

L'ascension du grand trochanter correspond au raccourcissement ; elle est donc de peu d'importance.

La pression sur la tête peut être douloureuse.

Il n'y a pas d'adénopathie iliaque.

L'ensemble de cette symptomatologie fait demander une radiographie du bassin. Elle est significative.

La tête tient dans la cavité cotyloïde, mais cependant paraît descendue et en rotation ; le bord inférieur du col tend à se projeter au centre de la tête; il y a une ascension manifeste juxta-capitale, car le bord supérieur du col peut arriver à atteindre exactement le bord supérieur du sourcil cotyloïdien. Le petit trochanter peut paraître lui aussi remonté, car sa projection se fait maintenant à quelques millimètres au-dessous de la projection de la tête, alors que de l'autre côté, reconnu sain, il y a deux bons centimètres.

Tout se passe donc comme si le cartilage épiphysaire s'était laissé étirer, par des pressions excessives. Mais il subsiste toujours un pont de relation

qui se rompt parfois seulement au cours des manœuvres de réinfraction.

Sur les mêmes radiographies, il convient de rechercher l'apparition des points épiphysaires vertébraux et la coexistence d'un spina sacré.

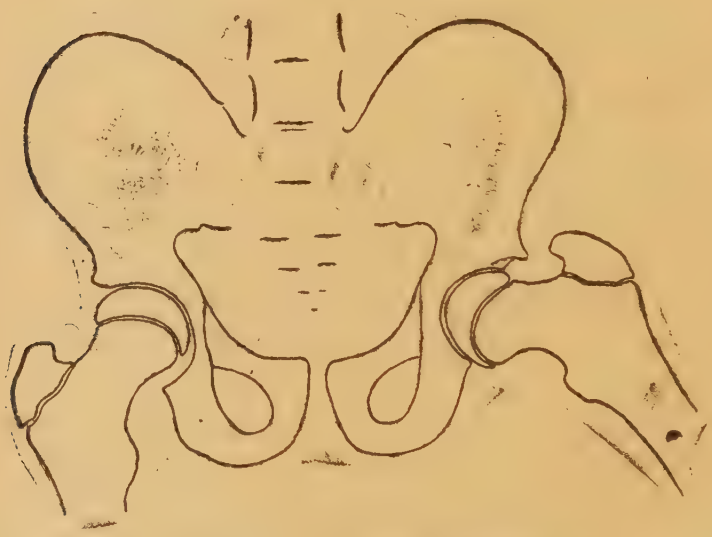

Fig. n° 2. — *Après réinfraction.*

En résumé, retenons ceci :

La coxa vara, juxta-capitale, que nous appellerons coxa flecta est une forme à début brusque, douloureuse. L'adduction de la cuisse n'est pas très accusée, non plus que l'ascension du grand trochanter.

Donc un traitement logique ne peut viser dans les trois facteurs composant la « mécanique » de la hanche.

1 surface articulaire,

2 muscles moteurs,

3 col fémoral, axe de relation,

ni les surfaces articulaires qui sont suffisamment demeurées en contact, ni le muscle moteur par excellence, le moyen fessier, dont un tonus suffisant est conservé, par un écartement convenable encore, de ses insertions.

Le traitement logique doit porter sur le col fémoral. Il faut réadapter la tête et la partie épiphysaire du col qui glisse, puis maintenir un certain temps, trois semaines, la cuisse dans la position de réduction. C'est la réinfraction classique par la manœuvre de Lorenz dans la position :

Abduction	45°
Flexion	45°
Rotation interne	50°

(Figure n° 2.)

Tout au plus comme intervention chirurgicale, pourrait-on accepter l'enchevillement de Mauclaire par os ou vis, venant servir d'axe de sûreté.

Nous allons arriver à une toute autre conclusion par l'étude résumée de la coxa vara juxta-trochantérienne.

TRANSPLANTATION DU MOYEN FESSIER

COXA VARA JUXTA-TROCHANTERIENNE

Reprenons rapidement sa symptomatologie et voyons les signes cliniques et radiographiques qui nous permettent de juger si oui ou non, il faut intervenir chirurgicalement.

Cette nécessité vise, soit une coxa vara congénitale, surtout, si peu accentuée à la naissance de l'enfant, elle se révèle plus tardivement, vers la sixième année par exemple, comme dans notre observation n° 2.

Soit la coxa vara rachitique, fixée après la quatrième année. C'est une éventualité assez exceptionnelle.

Soit enfin, et c'est le cas le plus fréquent, la coxa vara de l'adolescence, non traumatique.

Il est entendu que toute coxa vara, peu évoluée, doit d'abord être traitée par des moyens orthopédiques simples. Repos, puis extension continue et maintien de la cuisse en abduction. On peut attendre ainsi dans les formes moyennes la fin de l'évolution de la maladie, marquée par la cessation des douleurs

et le contrôle de la recalcification progressive à la radio. Les troubles qui seront définitifs sont infimes le plus souvent : C'est un raccourcissement léger bien compensé par une bascule du bassin ou une talonnette ; c'est une limitation dans les mouvements extrêmes, faisant seulement appel à une adaptation du sujet.

Mais il ne doit y avoir ni attitude vicieuse au repos, ni fatigue trop rapide à la marche pour que l'affection dont l'évolution est terminée ne tombe pas, pour son bénéfice, dans le domaine chirurgical.

En effet, considérons une observation-type de coxa vara juxta-trochantérienne de l'adolescent dans une forme grave. Nous discuterons surtout la cause et la valeur de ces deux symptômes primordiaux : attitude vicieuse d'une part ; fatigue et boiterie d'autre part.

Nous montrerons dans cet examen, la méthode classique à suivre pour l'examn d'une hanche, suspecte d'une affection à déterminer :

Le sujet sans prédisposition de sexe a de quatorze à seize ans ; c'est l'âge des scolioses, des cyphoses douloureuses, des épiphysites vertébrales, des coxa vara.

Cet adolescent vient consulter cette fois, parce qu'il souffre ou marche mal. Le début n'est jamais brusque, comme il pouvait l'être dans la forme précédente.

Il n'est même pas rapide. Depuis plusieurs mois, on remarquait après une longue marche, un effort

physique prolongé, que l'enfant traînait la jambe.

Puis une boiterie véritable s'est déclarée ; il semblait que la jambe devenait « plus courte ». En même temps, des douleurs apparaissent ; elles cèdent au repos ; ne sont jamais nocturnes.

A l'examen, nous nous trouvons soit devant un garçon grand, dont la maigreur fait ressortir une charpente osseuse massive. Le grand trochanter est très saillant d'un côté; il peut l'être de l'autre, car l'affection est le plus souvent bilatérale ; soit devant un être gros, bouffi, les extrémités volontiers cyanosées et froides, paraissant avoir un développement intellectuel et génital « au ralenti ».

De face, le malade debout, nous cherchons à apprécier le déjettement latéral du corps; l'attitude au repos du membre malade : Adduction de la cuisse plus ou moins accusée, rotation externe appréciée par la position du pied. Un certain degré de genu valgum existe toujours. Il a été rendu possible par la laxité ligamentaire coexistante; il est correcteur léger de l'adduction : la correction mécanique par la mise en valgus de la jambe fait bâiller l'interligne tibio-condylien interne. Les surfaces articulaires correspondantes étant éloignées, il s'est produit, suivant une loi générale, un développement plus marqué, vertical seulement, du condyle interne et du plateau tibial interne. D'où persistance et fixation de l'attitude en genu valgum. Ce processus de formation du genu valgum correcteur nous semble assez fréquent et doit être rapporté à une lésion siégeant au-dessus,

sur la diaphyse fémorale, courbure rachitique par exemple, ou sur le col. Coxa vara.

Le malade, vu de dos, on note l'obliquité du pli fessier.

Sa hauteur est à comparer à celle du côté opposé. L'atrophie musculaire vraie est difficile à apprécier en raison de la bilatéralité habituelle des lésions. Il existe une scoliose statique par inégalité de longueur des deux membres inférieurs.

Maintenant, le malade marche : Il faut faire préciser s'il se présente en état de fatigue ou de repos relatif, pour apprécier plus justement la valeur de la boiterie, par exemple, ou d'une douleur perçue.

Couché, nous trouvons encore l'attitude vicieuse : flexion légère possible; adduction portant un membre sur l'autre. Rotation externe.

Localement : les têtes fémorales sont en place, sous les vaisseaux fémoraux. Une partie capitale de l'examen commence, l'étude de l'amplitude des mouvements :

La flexion est complète le plus souvent, peut-être un peu moins facile dans ses derniers degrés, que du côté opposé.

L'abduction est impossible.

La rotation interne est très limitée.

Cette partie de l'examen peut ne pas réveiller de douleurs, ou seulement, en voulant forcer l'amplitude permise. On cherche alors si la pression sur la tête est douloureuse, en avant et en arrière.

Fait capital maintenant pour le diagnostic cli-

nique, il n'y a pas de ganglion iliaque ; pas d'empâtement ou d'abcès à leur siège habituel en cas d'arthrite.

On évalue le raccourcissement, l'élévation du trochanter par la mesure de la distance de l'épine iliaque antérieure et supérieure à la pointe de la malléole externe. On trouve si un côté est seul ou plus atteint que l'autre, un raccourcissement considérable. Dans la forme juxta-capitale, il atteignait 1 cm., 1 cm. 1/2. Ici c'est 3 cm., 5 cm. et plus.

Le trochanter que nous avions noté très saillant est plus encore relevé, au-dessus de la ligne de Nélaton (tubérosité ischiatique, épine iliaque antérieure et supérieure).

Cette mesure est celle du raccourcissement vrai et non la comparaison simple avec le côté opposé, lui-même toujours atteint.

Le malade couché sur le ventre, on note si l'extension est un peu enraidie, entraîne le bassin ; on peut apprécier la souplesse de la colonne vertébrale, rechercher une sensibilité osseuse particulière, variable d'un examen à l'autre, lié à un degré léger d'épiphysite vertébrale coexistante.

Donc si nous résumons les symptômes cliniques primordiaux retenus pendant l'examen, on trouve :

Têtes fémorales en place,

Bilatéralité de lésions. Mais du côté le plus atteint :

Attitude en adduction et rotation externe avec impossibilité d'abduction.

Absence d'adénopathie iliaque.

Ascension très marquée du grand trochanter.

Il ne reste plus qu'à apprécier le degré d'insuffisance du moyen fessier par la recherche du signe de Trendelenburg que nous étudierons plus loin, pour poser le diagnostic de coxa vara grave.

Cependant une radio du bassin est absolument indispensable pour éliminer tout soupçon d'arthrite ou de subluxation douloureuse, car dans la pathologie de la hanche, un doute semblable n'est pas permis. D'autre part, la radio mieux que la clinique permettra de juger du degré de la déformation et du stade de son évolution.

Elle montrera, outre le degré de décalcification : la valeur de l'angle cervico-diaphysaire ;

L'ascension correspondante du trochanter.

L'état de l'autre côté.

Le col est court le plus souvent. Il faut étudier les déformations possibles de la tête, révélant peut-être tardivement une forme congénitale.

La coexistence enfin d'un spina sacré est alors fréquente.

MESURE RADIOGRAPHIQUE DU DEGRE DE COXA VARA

Un clinicien habituel n'aura le plus souvent qu'à lire une radio du bassin de face. Dans la règle, elle est d'ailleurs amplement suffisante.

Rappelons que l'angle normal d'inclinaison, ou angle cervico-diaphysaire est suivant les auteurs de 126° à 131°.

On peut employer aussi l'angle de Hoffa et Alsberg.

Ces auteurs prennent comme point de départ, une ligne passant à la base de la tête fémorale, au point où cesse le cartilage de revêtement, normalement sensiblement parallèle au rebord externe de la cavité cotyloïde. On considère l'angle formé par cette ligne et l'axe de la diaphyse fémorale, angle auquel Hoffa a donné le nom d'angle de direction.

Quoi qu'il en soit, au point de vue radiographique, une coxa vara est moyenne quand l'angle d'inclinaison est entre 90° et 75°. Dans ces cas, le traitement orthopédique seul doit être envisagé.

Quand l'angle atteint ou s'abaisse au-dessous de

45°, la forme est d'emblée grave. Une intervention sera sûrement nécessaire. La transplantation du moyen fessier peut alors être faite de suite, sans attendre la fin de l'évolution, puisqu'elle traumatisera au minimum l'articulation et permettra de maintenir ensuite le membre au repos, en position de correction.

Cliniquement, nous avons vu aussi, que le traitement devait tendre à faire disparaître :

1° La douleur ;

2° L'attitude en adduction ;

3° La fatigue rapide augmentant la boiterie.

Or, la douleur cède au repos couché ; à l'immobilisation de la hanche qui n'est plus traumatisée sans cesse par la chute périodique du poids du corps pendant la marche.

Un traitement général aide aussi à ce résultat. Il est à base de substances irradiées, de R. u. v., de soleil, d'endocrisines.

La boiterie est due au raccourcissement du membre et à la fatigue consécutive à la mauvaise utilisation des muscles moteurs par le déplacement d'une de leur surface d'insertion. Une partie du racourcissement tient à l'inflexion du col. Cette partie est définitivement acquise. Seule agira sur lui une opération du type Keetly, dont nous produisons plus loin le schéma.

Une autre partie tient à l'adduction. La plupart, des interventions proposées ne visent qu'à faire disparaître cette adduction. Mais l'ostéotomie sous-tro-

chantérienne cunéiforme à base extérieure par exemple, fait perdre en longueur au membre la valeur du coin osseux. De plus, elle n'agit pas directement sur la cause qui a aidé à la formation de l'adduction, puisqu'elle laisse subsister l'insuffisance, de l'abducteur de la cuisse, le moyen fessier.

D'autre part, la fatigue qui fait boiter, peut seulement disparaître en totalité par une intervention chirurgicale, rendant son tonus normal au muscle le plus actif, dans la statique de la station unilatérale, le moyen fessier ;

Donc : 1° Aux signes radiographiques indiqués, se posent en parallèle pour l'indication opératoire, les faits suivants :

1) Il persiste une attitude vicieuse ;
2) Le malade se fatigue vite ;
3) La boiterie s'accentue à la fatigue.

2° De toutes les interventions qui furent proposées pour le traitement de la coxa vara grave, aucune ne tient compte du trouble apporté à la marche par le déplacement des insertions inférieures des muscles qui s'insèrent sur le grand trochanter. On met un membre en position directe par ostéotomie..., on laisse insuffisant le muscle antagoniste de l'adduction, le moyen fessier.

Rappelons donc un peu d'anatomie normale et de physiologie de ce muscle.

RAPPEL D'ANATOMIE ET DE PHYSIOLOGIE

DU MOYEN FESSIER

Les anatomistes nous disent : « Le moyen fessier irait, des trois quarts antérieurs de la lèvre externe de la crête iliaque et de toute la partie de la fosse iliaque externe comprise entre les lignes demi-circulaires antérieure et postérieure, surface falciforme à pointe antérieure.

Ces fibres se jettent sur les deux faces d'un tendon large et plat qui apparaît sur la face interne du corps charnu et se dégage au niveau de l'insertion, à l'angle postéro-supérieur et à la face externe du grand trochanter... »

Ils ajoutent comme physiologie normale : « La contraction du muscle en totalité produit l'abduction de la cuisse avec une grande force. »

C'est l'opinion universellement admise depuis les expériences d'électro-physiologie de Duchenne de Boulogne. Seul, le moyen fessier et le petit fessier sont des muscles abducteurs de la cuisse, le grand fessier produisant une extension puissante avec large rotation en dehors, sans action abductrice. De plus,

le moyen fessieur produit une rotation en dedans forte par la portion antérieure du muscle; une rotation en dehors faible suit l'excitation du tiers postérieur, mais par sa partie antérieure, il est le seul rotateur en dedans, le seul abducteur puissant.

Il est évident que si ce muscle est atrophié ou affaibli par rapprochement de ses insertions, la cuisse se porte en dedans, par action des antagonistes, et le fémur et la pointe du pied sont nécessairement entraînés en dehors. Nous avons reconnu là les deux déformations de la coxa vara :

Adduction de la cuisse,

Rotation externe.

En vertu de ce seul manque ou insuffisance de pouvoir, abducteur ou rotateur en dedans, il se produit, nous dit Duchenne de Boulogne :

« Une claudication et un affaiblissement pendant la marche, car le pied qui appuie contre le sol étant alors plus tourné en dehors qu'à l'état normal, son extension imprime au tronc une impulsion en avant, moins puissante que du côté sain. » Voyons maintenant dans la marche elle-même les troubles qui persistent en admettant qu'adduction et rotation externe aient été corrigées par ostéotomie.

« Le trouble fonctionnel qui m'a le plus frappé, dit encore Duchenne de Boulogne, chez les individus dont le moyen et le petit fessier étaient atrophiés (ajoutons ou insuffisants), c'est l'inclinaison du bassin du côté opposé, lorsqu'ils se tenaient debout en station sur le membre malade. Alors, ne pouvant

redresser le bassin, ils inclinaient fortement le tronc du côté qui reposait sur le sol pour le ramener dans la ligne de gravité. » C'est le signe de Trendelenburg, qui ne manque jamais dans la coxa vara, ou après une intervention qui laisserait les fibres du moyen fessier plus ou moins flottantes et près de l'horizontale, alors qu'elles étaient normalement tendues et presque verticales.

« Ce phénomène se reproduit dans le second temps de la marche, au moment où l'un des membres inférieurs, oscillant d'arrière en avant, le corps repose sur le membre inférieur, dont le moyen fessier est insuffisant. »

La destruction de la valeur méanique des abducteurs de la cuisse occasionne la prédominance de force des muscles qui en produit l'adduction... « Il en résulte que pendant la marche, le membre affecté se trouve, au moment où il oscille d'arrière en avant, trop rapproché du membre qui repose sur le sol, ce qui gêne la progression. »

En résumé, dans la coxa vara grave, juxta trochantérienne, quelle que soit son origine, il y a des attitudes vicieuses également réductibles pas l'ostéotomie et la transplantation du moyen fessier. Mais l'insuffisance de ce muscle abducteur aggrave considérablement boiterie et fatigue. Seule sa mise en tension normale par abaissement du trochanter permettra un équilibre des forces toniques musculaires dont dépend l'attitude normale de la cuisse.

La transplantation du grand trochanter sur la

diaphyse est donc l'intervention de choix, la plus logique.

Ce que font les divers orthopédistes et chirurgiens

Les professeurs Ombredanne et Lance, dans tous les cas où ils décident d'intervenir, c'est-à-dire :

La coxa vara traumatique dans les cas anciens de deux à trois mois ;

La coxa vara rachitique après quatre ans ;

font une ostéotomie sous-trochantérienne.

La coxa vara très grave de l'adolescent,

Mauclaire fait un visage métallique du col fémoral, avec greffes ostéo-périostiques sur les faces antérieures et postérieures et sur le bord supérieur du col... on voit avec l'évolution, la vis devenir de plus en plus centrale, tandis que le col se redresse. Pour les cas très accusés, « la résection de la tête et du col s'impose, puis, dit l'auteur, on fera soit l'emboîtement dans la cavité cotyloïde de l'extrémité fémorale modelée, comme l'ont fait Muller, Sprengel, Hoffa, soit une arthrodèse pure et simple avec ou sans enclouage et des greffes ostéo-périostiques formant butée osseuse en haut.

Sorrel de Berck, pensant que la claudication est surtout déterminée par la rotation externe du membre, juge suffisant une ostéotomie transversale ou oblique sous-trochantérienne pour la corriger.

Delahaye fait aussi l'ostéotomie sous-trochantérienne.

Judet, dans la coxa vara essentielle des adolescents, fixe deux étapes au traitement :

Première phase. — Une correction sous anesthésie de l'attitude vicieuse du membre. « La malléabilité du col permet, dit-il, cette correction, mais parfois, il faut deux étapes... L'attitude favorable est fixée par un grand plâtre, genre Withmann, qu'on laisse deux mois.

Deuxième phase. — Il faut rendre de l'activité à l'articulation et recalcifier le col sans charger le fémur du poids du corps. D'où le port d'un grand appareil du membre inférieur à point d'appui ischiatique.

Rœderer traite lui aussi généralement ses sujets par la mise dans le plâtre en position de Withmann.

INTERVENTIONS ATYPIQUES DONT LE BENEFICE EST TIRE D'UNE ACTION DIRECTE SUR LE TROCHANTER

Citons pour mémoire Mikulicz, qui dit avoir obtenu de bons résultats par l'excision du sommet du trochanter, qui limite l'abduction en venant s'appuyer sur l'aile iliaque. De même Weiss et Froelich ayant constaté que l'abduction était limitée par ce contact, pratique une résection du sommet et porte la diaphyse en abduction.

Keetly fait une ostéotomie sous-trochantérienne avec la transplantation du grand trochanter (*voir* (fig. *a* et *b*). Il est net que l'abaissement du trochanter est indirect par redressement d'un nouveau col.

Scholder, de Lausanne, ouvre l'angle d'inclinaison du col fémoral : il pratique (fig. *c* et *d*.) une ostéotomie oblique trochantérienne et taille une encoche dans l'extrémité supérieure du fémur, de façon à y caler le trochanter. Il ajoute souvent une ténotomie des adducteurs. L'intervention que nous proposons

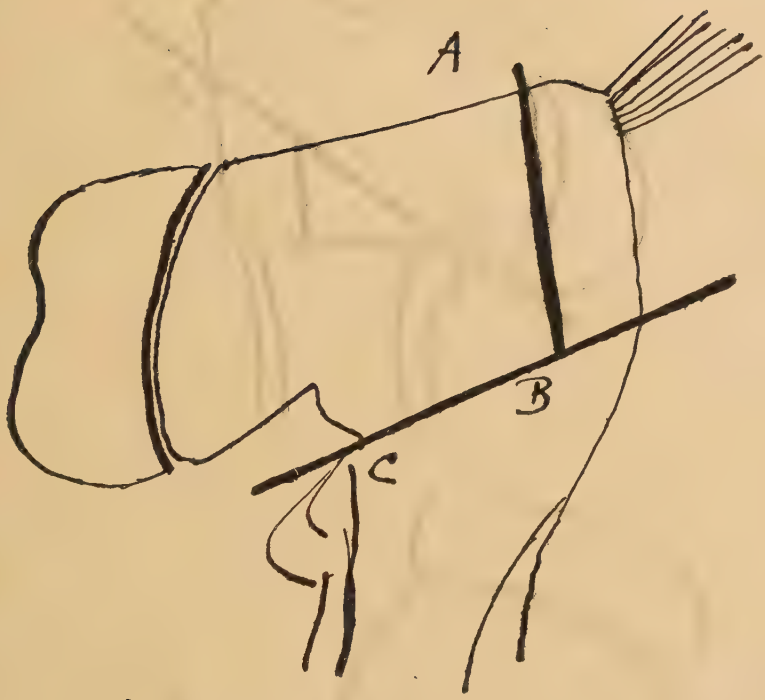

Fig. a. — *Opération de Keetly*

Fig. b. — *Opération de Keetly*

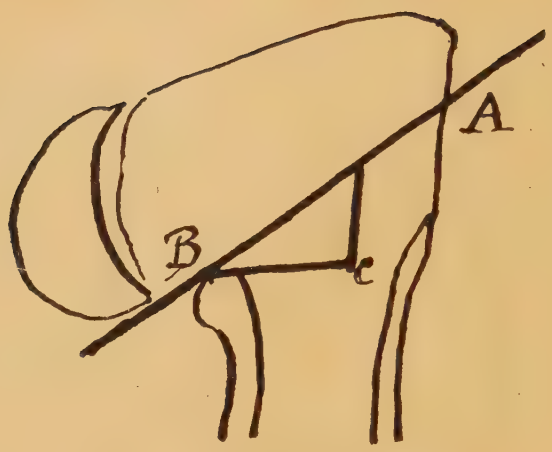

Fig. c. *Opération de Scholder*

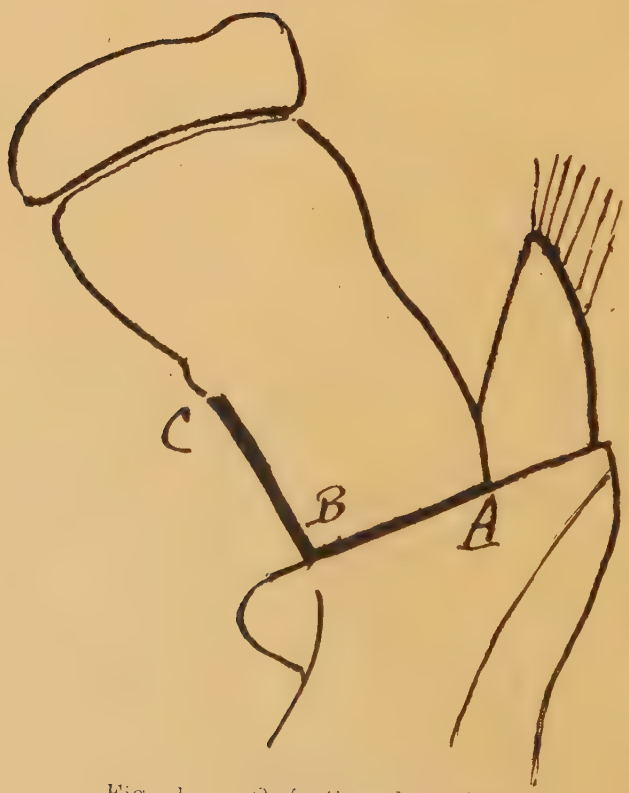

Fig. d. — *Opération de Scholder*

est plus simple que toutes celles-ci et agit mieux qu'elles, puisqu'elle abaisse directement le moyen fessier. Nous verrons en outre, qu'elle favorise la confection d'un nouveau col normal, aux dépens de la diaphyse devenue-supra-trochantérienne.

TRANSPLANTATION DU MOYEN FESSIER DE VEAU ET LAMY. — TECHNIQUE

Supposons un adolescent de seize ans.

Sur la face externe du trochanter, on mène une incision verticale de vingt centimètres, le milieu de l'incision, répondant à la base du trochanter. L'aponévrose du tenseur apparaît et est incisé aussi, verticalement sur la même longueur. En un point correspondant au milieu du trochanter, on fait une incision perpendiculaire de quatre centimètres environ de chaque côté. On reconnaît facilement les bords antérieurs et postérieurs du moyen fessier; en imprimant des mouvements de rotation interne et externe au genou, on reconnaît la face externe du trochanter, les bords antérieur et postérieur et la base de cette face.

La sonde cannelée, introduite d'avant en arrière dans l'angle dièdre formé par la face supérieure du col et la face interne du trochanter, va donner la direction à suivre pour détacher le trochanter.

On circonscrit au bistouri la ligne antérieure, externe et postérieure de sa base. On détache le tro-

chanter, suivant cette ligne à la lame de rabot. On l'éverse complètement de dedans en dehors et de bas en haut pour sectionner les muscles rotateurs sur sa face interne.

Une incision verticale du vaste externe est alors menée sur la diaphyse, à sa face externe, sur huit

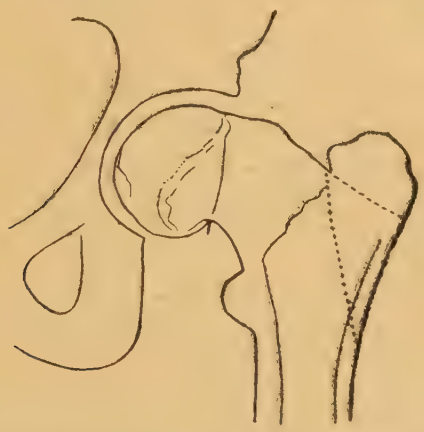

Transplantation du moyen fessier
Traits de section

centimètres environ. On détache le muscle à la rugine, puis on fait sauter au ciseau, à la partie supé-supérieure, ce qui a pour but à la fois de faire une surface cruentée, pour fixer le trochanter, et de supprimer la poulie de réflexion pour le fonctionnement ultérieur du muscle. On abaisse le trochanter en libérant au doigt les bords antérieurs et postérieurs du moyen fessier, ainsi que sa face interne.

La cuisse a été mise en abduction à 40°.

Pour rendre l'abaissement plus facile, on passe des points en U au catgut, entre le bord antérieur

du moyen fessier, et la face profonde du vaste externe, à sa partie antérieure ; de même à sa partie postérieure; puis on encloue le trochanter ainsi amené sur la diaphyse, au moyen d'un clou, enfoncé de bas en haut et de dehors en dedans.

Enfin un catgut relie l'extrémité inférieure du trochanter à la face profonde du vaste externe pour s'opposer à la bascule du premier.

Suture du vaste à lui-même par-dessus le trochanter transplanté ; suture du tenseur du fascia lata ; surjet sur la graisse s'il y a lieu ; suture de la peau. Mise immédiate dans le plâtre, en abduction des deux côtés.

Le côté non opéré est libéré deux semaines après. On commence alors par faire béquiller avec un petit plâtre bivalve en abduction.

Il n'est pas utile de faire la ténotomie des adducteurs, si l'extension continue dans les jours qui précédent l'opération, a permis de les allonger suffisamment, ce qui est le cas le plus fréquent.

DIFFICULTES ET SUITES OPERATOIRES

Il n'y en a pas.

La difficulté principale réside dans la résistance du moyen fessier lui-même pour abaisser le plus bas possible le trochanter. Nous avons indiqué les moyens qui aident à cette partie de l'opération :

La mise en abduction de la cuisse à 40°.

Des points en U, tendus des bords du moyen fessier aux fibres profondes du vaste externe.

Les suites opératoires sont banales. La douleur cède aisément au chloral ; elle s'apaise d'ailleurs vers le troisième, quatrième jour, date à laquelle la température, qui a pu atteindre 38°, 38°5, retombe également à la normale

La première intervention de ce genre aurait été pratiquée par Mauninger, que cite Frœlich au congrès de chirurgie de 1912.

En France, la première transplantation vraie du moyen fessier fut faite par Veau et Lamy, en novembre 1920, et présentée à la Société de pédiatrie en octobre 1922.

Nous verrons que cette observation, comme les

suivantes, confirme exactement ce que nous avons énoncé dans les pages précédentes.

Observation N° I

G. Pierre, 14 ans et demi, est envoyé à l'hospice des Enfants Assistés, pour douleur de la hanche gauche, boiterie et incapacité absolue de travailler.

L'enfant ne se souvient d'aucune maladie sérieuse, et d'aucun traumatisme, ni choc, ni chute.

Le malade a ressenti progressivement, à la suite de longues marches, de petites douleurs dans la hanche gauche. Le repos de la nuit suffisait à les faire disparaître.

A treize ans, il est placé comme garçon de ferme et commence à travailler la terre. Les douleurs sont alors plus intenses, d'autant plus vives que le malade a travaillé davantage. L'enfant boite nettement; l'intensité des douleurs l'oblige à deux reprises à s'aliter quelques jours ; elles s'irradient au genou, mais présentent leur maximum, au niveau de la région trochantérienne.

A l'examen, le malade marche en boitant très fortement. On le croirait atteint d'une luxation de la hanche gauche. Au repos, le membre inférieur gauche est en adduction, sans rotation anormale. Le raccourcissement apparent est de 7 centimètres. Le grand trochanter fait une saillie anormale et paraît remonté de 4 à 5 centimètres. Il est d'ailleurs remonté de 1 ou 2 centimètres du côté droit. Les mouvements de rotation et de flexion sont très limités.

A droite, on note aussi de la limitation des mouvements, notamment de l'abduction à 40°, ce qui fait que le malade ne peut s'asseoir à califourchon sur une chaise.

Aussitôt qu'il marche, il souffre de la hanche gauche.

La radio du bassin montre :

A gauche : ascension du grand trochanter, qui projette son extrémité supérieure à 4 centimètres au-dessus du cotyle.

L'inclinaison du col sur la diaphyse mesure 45°.

La tête a glissé en bas et son extrémité inféro-externe se projette à un demi-centimètre de la projection de la diaphyse.

Le grand trochanter est presque au contact de l'os iliaque.

L'extrémité supérieure du fémur, dans son ensemble, paraît un peu plus perméable aux rayons que celle du côté droit.

Il s'agit donc d'une coxa vara de l'adolescence, que l'on pourrait appeler totale, puisqu'elle présente réunies la forme juxta-capitale et la forme juxta-trochantérienne.

A droite : le col est un peu incliné, 115° sur la diaphyse ; le trochanter est un peu rapproché de l'aile iliaque et remonté.

L'intervention est pratiquée le 27 novembre 1920. Elle est faite suivant la technique que nous avons indiquée.

Remarquons seulement que le moyen fessier est

suturé très bas sur la diaphyse, à l'aide de fils métalliques et non pas encore fixé au moyen de clous.

Vu deux ans après cette opération, le malade nous dit ne plus avoir jamais souffert. Le racourcissement qui persiste est de 4 cm. 1/2; mais G. P. fait des marches de 10, 12 kilomètres sans aucune fatigue.

L'abduction est limitée à 40°, mais il est à noter qu'elle a la même amplitude, maintenant, que du côté non opéré.

Le malade compense son raccourcissement par l'équinisme ; il n'a plus de balancement, il déclare qu'il est souple et fait tout ce qu'il veut.

... Le résultat le plus remarquable, disent les auteurs, est, au point de vue orthopédique, la reprise de sa fonction, par le moyen fessier : le signe de Trendelenburg est devenu négatif.

La dernière radiographie montre que la tête fémorale est toujours en champignon, écrasée et glissée en bas et en dehors ; que le col a tendance à se modeler et à reprendre une forme et une direction normale... Il est fort intéressant de constater que non seulement la lésion paraît s'être arrêtée après l'acte opératoire, mais encore qu'elle a tendance à régresser.

Observation N° II

La malade M. O., opérée le 20 novembre 1922, dans le service des Enfants Assisté, est alors âgée de six ans. L'observation clinique est calquée sur celle

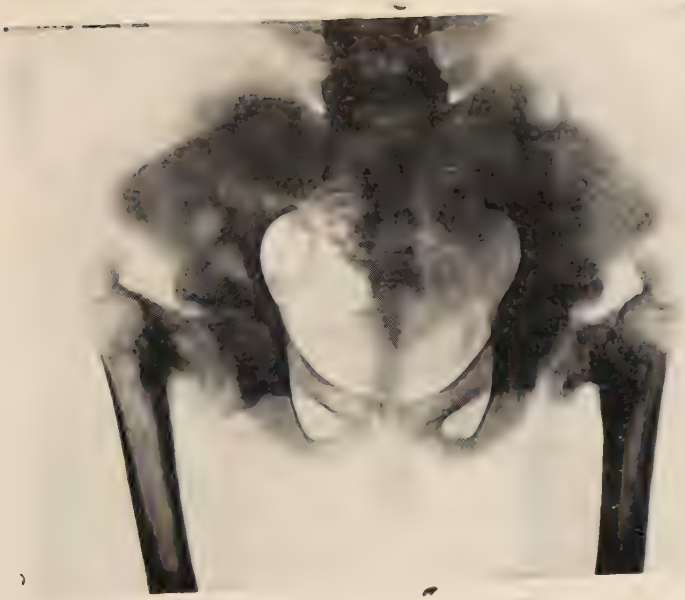

Fig. 1 — *Avant l'opération*

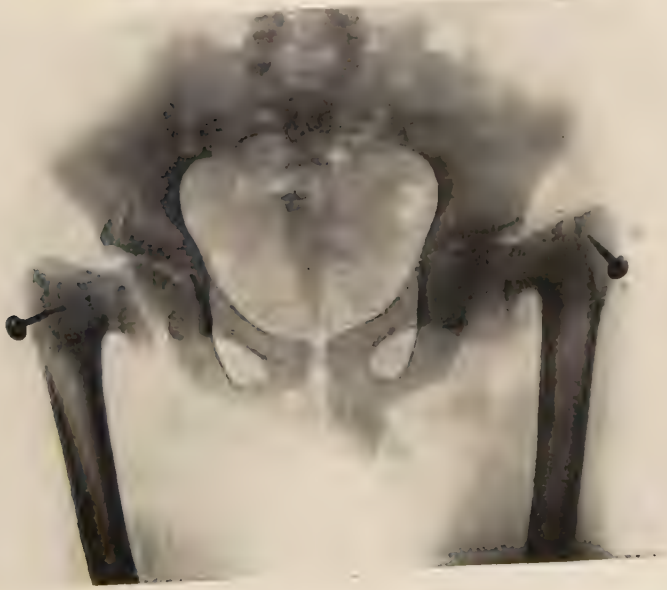

Fig. 2. — *Après l'opération*

Radiographie (Observation n° 2)

que nous avons prise pour type au cours de cette étude.

Nous insisterons seulement sur l'âge : six années;

sur l'unilatéralité de la lésion : hanche droite ;

sur l'absence de symptômes de rachitisme ;

sur la coexistence d'un spina occulta de la première sacrée.

Nous verrons que certaines anomalies radiographiques peuvent encore permettre le diagnostic de coxa vara congénitale révélée tardivement.

L'opération fut classique ; le grand trochanter fut réimplanté par deux clous de tapissier et une pointe.

Les suites opératoires sont excellentes.

L'enfant est revue trois ans plus tard, en février 1926. Elle marche très bien.

L'abduction est limitée à 45°,

la rotation externe à 60°,

l'hyper-extension un peu enraidie.

Epine iliaque, malléole externe : à gauche, 66 centimètres ; à droite, 65 centimètres.

La radio montre alors le grand trochanter, fixé par ses trois clous, et même le moyen fessier, bien tendu qui s'y insère. Il apparaît au point où fut détaché le grand trochanter, une formation osseuse, qui s'élève à la hauteur du bord supérieur du sourcil cotyloïdien. Son origine est, sans aucun doute, un fragment cartilagineux qui ne fut point enlevé au cours de l'intervention.

Je revois l'enfant le 19 décembre 1928. Elle mar-

che toujours très bien, joue, saute comme les enfants de son âge. Aucune boiterie.

Les muscles sont toniques, également des deux côtés.

L'enfant a grandi sensiblement. On note un abaissement du pli fessier droit de 1 centimètre.

Pas de signe de Trendelenburg dans la station unilatérale.

A droite : flexion complète,
abduction limitée à 45°,
rotation interne complète,
hyperextension un peu limitée.

Epine iliaque à malléole externe : gauche, 74 ; droite, 73.

Donc, depuis 1926, fixité de la symptomatologie, surtout quant à l'amplitude des mouvements.

Etudions la radio (voir figure).

Elle montre le maintien du segment du trochanter fixé par trois clous.

De plus, on note la progression du trochanter accessoire au niveau de son insertion première, soulevant le relief musculaire du moyen fessier, qui y prend sans doute des insertions.

L'ensemble du muscle apparaît tendu comme de l'autre côté. Enfin une exostose paraît à la base de la partie du trochanter abrasé et transposé.

Le spina de la première sacrée persiste identique.

La tête semble petite, irrégulière, débordant en bas le cotyle. Le membre est en rotation interne légère, puisqu'on ne voit pas le petit trochanter. Le

cotyle se présente comme la tête, d'aspect atrophié. Puisque le trochanter néoformé marque exactement sa place originelle, nous voyons que le col est très bref, presque inexistant, faisant avec l'axe prolongé de la diaphyse un angle de 90°. Il y a donc encore coxa vara vraie. Mais en fait, il y a formation d'un nouveau col, équivalent au point de vue mécanique, à un col normal, à celui du côté opposé par exemple.

En effet, une ligne menée de la base du trochanter transplanté au centre de projection de la tête fémorale, fait avec l'axe diaphysaire un angle identique, à quelques degrés près, à celui du côté gauche, sain.

De plus, il y a calcification intense, limitant par une bande large de condensation, le bord interne de la diaphyse jusqu'à l'ancien col et de là s'épanouissant en V vers le centre de la tête et la base du trochanter néoformé, après avoir semé en éventail sur tout son trajet des travées de force.

Il y a donc eu reconstitution d'un col fémoral, avec angle cervico-diaphysaire normal, traction du moyen fessier normale.

La limitation de l'abduction, demeurée à 45°, peut provenir de la poussée d'un nouveau grand trochanter à sa place primitive et de sa butée contre le rebord supérieur du sourcil cotyloïdien.

Observation n° III

L'observation de ce malade fut présentée à la Société des Chirurgiens de Paris par le Docteur L. Lamy, le 19 octobre 1928.

« Il s'agit d'un enfant de quinze ans, atteint d'une coxa vara bilatérale, telle que les trochanters butaient contre les ailes iliaques; les cols fémoraux ont un angle d'inclinaison de 45° (fig. 1).

Dans ces conditions, l'abduction était à peu près nulle, l'enfant marchant difficilement, souffrant de plus en plus.

Voici le résumé de l'observation :

R. C..., 15 ans, est envoyé le 21 décembre 1927 avec ensellure accentuée. Trendelenburg net à droite, enfant peu développé, mais qui n'a jamais été malade.

Depuis juin 1927, il souffre de sa hanche gauche, puis également de sa hanche droite. Lorsqu'il marche, il se dandine comme une luxation congénitale double, mais il souffre de plus en plus, ne peut marcher que quelques instants sans se reposer.

Actuellement, aspect d'une luxation double, avec ensellure accentuée. Treudelenburg net à droite, plus accusé encore à gauche.

L'abduction est nulle à gauche, à peine marquée à droite.

La flexion est limitée à 90° des deux côtés.

La rotation interne est nulle.

La rotation externe très peu marquée.

Fossette coccygienne très marquée.

Pas de douleur à la pression ; pas de ganglion iliaque.

La radiographie montre une coxa vara, maxima,

des deux côtés avec un aspect de décalcification qui fit craindre une évolution aiguë.

On peut de plus constater que les trochanters ont filé en arrière et que le col présente une courbure à convexité antérieure, car la radiographie a été faite, les pointes des pieds regardant en l'air.

Avant l'intervention, on fait un traitement recalcifiant avec opothérapie. L'extension continue est maintenue trois mois.

Notons de plus sur la radiographie, un spina de la première sacrée.

Le 19 avril 1928, intervention sur le côté gauche, suivant la technique habituelle.

Le 23 juin 1928, opération à droite. Le trochanter est libéré davantage et fixé plus bas sur la diaphyse.

Fin juillet 1928, l'enfant se lève (fig. 2).

Vu en septembre, il marche correctement.

L'ensellure lombaire a disparu. Le Trendelenburg est négatif à droite ; presque disparu à gauche où le trochanter fut descendu moins bas.

Les mouvements passifs sont :

A droite :

Flexion 110°,
Abduction 30°,
Rotation externe complète,
Interne presque complète.

A gauche :

Flexion 65°,

Abduction 20°,
Rotation externe complète,
Rotation interne 40°.

Revu un mois après, les progrès sont encore plus sensibles : l'enfant marche toute la journée, court, saute sur un seul pied. Il écarte facilement les deux jambes, et a une rotation interne et externe spontanée très voisine de la normale.

Conclusion :

Voici donc la démonstration par ces trois exemples-types, des faits que nous avons énoncés.

« La transplantation du moyen fessier, dans le cas de coxa vara grave, juxta-trochantérienne est une opération :

simple,
logique,
certaine dans ses résultats immédiats et éloignés.

Elle doit être préférée à toutes les ostéotomies ou autres interventions que nous avons exposées.

Dans une coxa vara grave, transplanter le moyen fessier, en bas, sur la diaphyse fémorale, c'est assurer au maximum une marche normale, avec un raccourcissement réduit, une statique parfaite par la toxicité retrouvée du moyen fessier et la reformation du col fémoral.

INDICATIONS DE LA TRANSPLANTATION DANS D'AUTRES AFFECTIONS DE LA HANCHE

1° Il faut agir sur l'attitude vicieuse : adduction, rotation externe.

Ainsi dans une coxalgie venant de terminer son évolution et pour une raison X, ne pouvant s'accommoder d'un appareil d'immobilisation avec cuillère d'appui sur le condyle interne, et plaque de contre-abduction sur la paroi costale opposée.

Ainsi encore la luxation congénitale de la hanche, réduite, mais où la tête tend à glisser hors d'un mauvais cotyle ;

2° Il convient de mettre le membre en abduction légère.

C'est le cas de toute luxation congénitale de la hanche, ancienne, irréductible, fuyant sur néo-cotyle ou son point d'appui.

C'est encore aussi une indication pour les variétés de pseudarthrose intra-cotyloïdienne, où le col reste en contact dans un cotyle presque normal...

Nous dirons seulement quelques mots au sujet de la luxation congénitale de la hanche :

A. La luxation congénitale a été réduite ; au cours du traitement, les radiographies révèlent la persistance d'un toit oblique, très ouvert en haut, se développant mal. On craint une reluxation lorsque l'enfant recommencera à marcher.

Faut-il préventivement faire une butée sus-cotyloïdienne ?

Logiquement, l'opération est satisfaisante ; elle porte un remède direct à la cause de reluxation. Mais elle nécessite pour beaucoup d'opérateurs, la section du moyen fessier dont nous avons vu la nécessité dans la marche : l'opération a réussi, la hanche tient. Mais sans un antagoniste puissant, les adducteurs vont tendre sans cesse à porter la tête en haut, en dehors. Le malade aura un signe de Trendelenburg positif, et bientôt la fatigue et la douleur qui accompagne l'insuffisance du moyen fessier.

Faut-il aborder la région, comme le préconise maintenant Ombredanne, en sectionnant momentanément le grand trochanter, et en rabattant en haut le moyen fessier ?

L'amélioration de la technique semble déjà appréciable, mais il est à souhaiter encore que le trochanter soit réimplanté, bas sur la diaphyse. La cuisse sera même ainsi maintenue, en abduction légère, mais permanente. La tête venant s'appliquer sur le fond du cotyle, sollicitera sa croissance et la formation d'un toit normal.

Il nous paraît même, dans les formes peu accentuées, où il convient de prendre seulement une assu-

rance pour l'avenir, que la transplantation du moyen fessier est suffisante.

Donc dans la luxation congénitale, réduite, normalement traitée, où l'on peut être amené à discuter une opération non de nécessité, mais de garantie, la transplantation du moyen fessier apparaît encore :

Simple,
Logique,
Suffisante.

B. Considérons maintenant une luxation ancienne, non réduite ou reluxée. Le problème est plus délicat.

Une malade, ayant une luxation ancienne, nous demande d'agir parce que :

Sa hanche devient douloureuse,
La boiterie s'accentue,
La fatigue est plus rapide.

Les mouvements de l'articulation sont moins libres ; la contracture des adducteurs rend l'abduction impossible ; la station unilatérale est pénible. Nous retrouvons là, un ensemble de symptômes, ou de déformations, dont nous avons étudié la valeur dans la coxa vara.

Le problème est posé de même ici.

La douleur cède à l'immobilisation, aux grands enveloppements salins avec les eaux-mères de Besançon, de Salins-du-Jura.

La boiterie dépend beaucoup de la douleur et du raccourcissement ; le raccourcissement s'est accru

par l'adduction ; c'est donc l'adduction qu'il faut traiter en définitive. Dans ce but :

1) L'Ostéotomie sous-trochantérienne est une intervention pratiquée depuis longtemps. « C'est, dit L. Lamy, dans des luxations postérieures, très hautes, la seule intervention qui ait chance de succès. » Il faut alors faire l'ostéotomie basse, pour faire buter l'angle de section contre l'ancien cotyle, ce qui donne un excellent point d'appui et diminue le dandinement.

Dans la luxation double, c'est aussi l'opération à conseiller.

2) La butée osseuse.

Elle tend dans une certaine mesure à rétablir des conditions anatomiques normales, mais ses indications sont limitées.

« ....Car il faut pouvoir ramener la tête au voisinage du cotyle et l'y maintenir pendant et après l'intervention », nous avons dit en outre l'atteinte portée au moyen fessier par cette intervention.

La butée peut donc être favorable dans des cas légers ; l'importance de l'opération paraît alors dépasser la valeur de l'affection.

3) La transplantation du moyen fessier, appliquant le membre en abduction sur l'aile iliaque apparaît donc encore :

Simple,
Sans danger,

Certaine dans ses résultats, si l'on promet seulement l'amélioration de l'état de fatigue et de douleurs.

Une seule condition nous paraît devoir être remplie. Il faut qu'il y ait un point d'appui, pas de néarthrose lâche ; donc indication dans toutes les formes sus-cotyloïdiennes appuyées, dans toutes les formes à néo-cotyle, devenant douloureuses.

CONCLUSIONS

Dans tous les états pathologiques de la hanche, envisagés :

1° La transplantation du moyen fessier est une opération :

Simple,

Logique,

Certaine dans ses résultats immédiats et éloignés ;

2° Dans la coxa vara juxta-trochantérienne grave, c'est l'opération de choix ;

3° Dans la luxation congénitale de la hanche, réduite, c'est une garantie du maintien de la tête dans un mauvais cotyle ;

4° Dans la luxation congénitale ancienne irréductible et devenant douloureuse, elle améliore l'état douloureux si la tête a un point d'appui ;

5° Dans toutes les attitudes vicieuses en adduction, elle produit une réduction mécanique, par mise en valeur de l'antagonisme musculaire.

Dans tous ces cas, transplanter le moyen fessier, c'est assurer au maximum, une marche normale une statique parfaite par la tonicité retrouvée du moyen fessier.

Vu le Doyen,
ROGER.

Vu le Président,
OMBREDANNE.

Vu et permis d'imprimer :

Le Recteur de l'Académie de Paris,

CHARLÉTY.

BIBLIOGRAPHIE

A. Delahaye. — Deux cas de coxa vara, traités l'un par réinfraction, l'autre par ostéotomie sous-trochantérienne. Bull. et Mém. Soc. Chirurgiens Paris, octobre 1926, p. 855.

P. Droux. — Radio de profil et de face du col fémoral à l'état normal et à l'état pathologique. Thèse Paris, 1927.

J. Duménil. — Contribution à l'étude du pronostic, de la pathogénie et du traitement de la coxa vara épiphysaire des adolescents. Thèse Paris, 1927.

Duchenne de Boulogne. — Physiologie des mouvements.

H. Judet. — La coxa vara essentielle des adolescents. Son traitement Bull. et Mém. Soc. Chirurg. Paris, juillet 1927.

Ch. B. Keetly. — Orthopoedic Surgery, London 1900.

Kirmisson. — Difformités acquises de l'appareil locomoteur. Masson, 1902.

Veau et Lamy. — Coxa vara : transplantation de l'insertion inférieure du moyen fessier sur la diaphyse fémorale. Société de pédiatrie, séance du 17 octobre 1922. Bulletin page 286.

Lamy. — Coxa flecta, traitement par la réinfraction et par la transplantation du moyen fessier : Le Journal Médical français n° 1, janvier 1925.

— Coxa vara, transplantation du moyen fessier. Société des chirurg. de Paris, séance du 19 octobre 1928.

— Luxations congénitales de la hanche douloureuses. Revue Médicale de la Franche-Comté, 15 janvier 1929.

Lance. — Pédiatrie, tome II. Collection Sergent, p. 1112.

Mauclaire. — Réflexions sur la coxa vara des adolescents et son traitement. Marseille Médical, 15 juillet 1926 et Société de chirurgie, juin 1926.

A. Mouchet. — Bull. et Mém. Soc. chirurgiens de Paris, mars 1927, page 340 à 343.

Mouchet de Roederer. — Presse Médicale, 4 août 1926, p. 977. — Deux cas de coxa vara coïncidant avec un syndrome adiposo-génital, consolidés au moment de la puberté. Bull. Soc. de pédiatrie de Paris, p. 125, février 1929.

Ombredanne. — Précis clinique et opératoire de chirurgie infantile, Masson 1923.

Papadopoulos. — Coxa vara anteflecta tardive. Revue d'orthopédie 1927, page 246.

Papin. — Coxa vara unilatérale de l'adolescence. Soc. de médecine et de chirurgie de Bordeaux, 21 octobre 1927.

Fr. Pauwels. — Eine neue Methode Zur operation Behandlung der Schenkelhalspseudarthrose. Zeitschift fur orthopadische chirurgie, janvier 1929.

Perrier. — Coxa vara infantile. Revue d'orthopédie 1914, p. 157.

Scholder de Lausanne. — Ouverture de l'angle d'inclinaison du col fémoral dans un cas de coxa vara grave chez une fillette de quatorze ans. Revue d'orthopédie, 1927, p. 119.